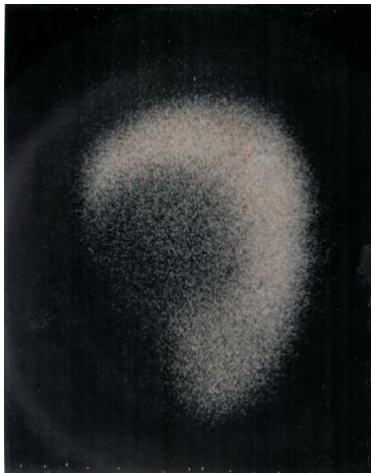

**Op Een Lijn 68 Alleen de Griep?**  
**Diagnose: amoebenabces van de lever.**

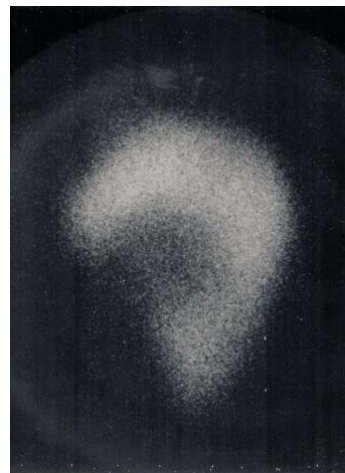
**Toelichting:**

De leverscan liet een grote lever zien met rechts lateraal een vrij scherp begrensde grote uitsparing in de lever, duidend op een leverabces.

Voorgeschiedenis en beloop maakten duidelijk dat hier sprake was van een amoebenabces van de lever.



Leverscan rechtslateraal na een week



Leverscan rechtslateraal na zes weken

*Citaat uit de ontslagbrief:*

“Voordien werd hij behandeld met penicilline-streptomycine, ampicilline, toen het resultaat van deze leverscan bekend werd, is de diagnose van Amoeben abces van de lever gemaakt en er werd begonnen met emetine HCL 65 mg dd. i.m. gedurende 10 dagen en chloroquine 300 mg dd. per os voor 21 dagen. Hierop daalde de temperatuur tot normaal na 10 dagen. De BSE daalde van 109 mm tot 67 mm bij ontslag. Er is verder ook een daling in de alkalische fosfatase te zien. Serologisch onderzoek op amoeben was positief.

De pijn verdween, alsook de hoestprikkel. Na 14 dagen ging patiënt sterk verzwakt naar huis, na twee maanden was hij volledig hersteld en kon zijn werkzaamheden hervatten”.